Técnicas neuroquirúrgicas I: neuroestimulación medular, cordones posteriores y GRD

Tratamiento intervencionista del dolor

tech

CONTENIDO

1. Objetivos
2. Introducción
3. Indicaciones terapéuticas
4. Contraindicaciones
5. Recuerdo anatómico
6. Bases neurofisiológicas de la estimulación medular eléctrica
7. Realización de la técnica
8. Resultados
9. Complicaciones
10. Bibliografía

Objetivos

- Mostrar a los alumnos las principales indicaciones y contraindicaciones de los sistemas de neuroestimulación implantables.
- Dar a conocer los fundamentos neurofisiológicos en los que se basa esta modalidad terapéutica invasiva.
- Mostrar la metodología para la realización de la técnica en condiciones de seguridad para el paciente.

Introducción

La estimulación eléctrica medular es un procedimiento analgésico intervencionista destinado a aquellos pacientes con cuadros de dolor crónico severo localizado, fundamentalmente de características neuropáticas.

El empleo de técnicas de neuroestimulación beneficia a miles de pacientes en todo el mundo y en la práctica clínica actual está desfasada la idea de considerar esta técnica como "el último escalón" en aquellos casos en los que la indicación y severidad del dolor son claros.

La utilización de este tipo de técnicas por parte de los profesionales que se dedican al tratamiento del dolor se realiza bajo una amplia variedad de métodos y sistemas.

La descripción, en el año 1959, de la existencia de dos tipos de fibras para la transferencia de estímulos sensoriales abrió la puerta a un nuevo entendimiento de los mecanismos de percepción del dolor.

Es así como la interacción entre fibras de gran calibre, que transportan señales de tacto, presión y vibración, con fibras de menor calibre, asociadas a dolor, se fusionó en la Teoría de la compuerta del dolor. En esta teoría, desarrollada por Melzack y Wall, se postula que la estimulación de las fibras de gran calibre inhibe la respuesta a estímulos dolorosos, llevados por fibras de menor calibre de las neuronas de la columna dorsal medular.

Basado en este principio, el primer aparato para la estimulación de la médula espinal se introdujo en 1968. En 1984 se introdujeron los generadores de impulsos implantables y electrodos percutáneos programables.

Además de los avances en la aplicación de la neuroestimulación en las distintas entidades clínicas, en las últimas décadas se ha extendido enormemente el uso de la estimulación medular y producido cambios asombrosos en la tecnología que hacen de esta técnica un recurso muy válido para el tratamiento del dolor crónico. Se estima que cada año se implantan alrededor de 30.000 sistemas.

Indicaciones terapéuticas

La selección correcta de pacientes candidatos a la colocación de un sistema de estimulación medular es fundamental para la obtención de resultados óptimos.

La estimulación medular es utilizada preferentemente para el tratamiento del dolor crónico de perfil neuropático o vascular siendo más eficaz cuando el dolor es localizado. El dolor somático o nociceptivo no es, en principio, una indicación.

Para su colocación es deseable la integridad del Sistema Nervioso Central y ha de realizarse un periodo de prueba para valorar su eficacia antes de la colocación del generador definitivo, siendo necesaria la colaboración del paciente y un estado psicológico apropiado.

En definitiva, el sistema de neuroestimulación medular ha de ser implantado en aquellos pacientes que presentan dolor crónico de moderado a severo en las siguientes circunstancias *(Tabla 1)*.

La uniformidad de los criterios de indicación y utilización de esta modalidad terapéutica resulta fundamental para la obtención de los mejores resultados posibles, y para poder realizar un análisis consistente de los mismos.

En cuanto a los criterios de inclusión, los pacientes deben cumplir los siguientes requisitos:

- No haber respondido a tratamientos convencionales.
- No tener indicación quirúrgica.
- Presencia de dolor neuropático, no maligno preferentemente.
- Valoración por psicólogo/psiquiatra con formación en dolor que confirme perfil psicológico adecuado.
- No tener historia de abuso de drogas.
- No tener problemas legales (estudio de cada caso).
- Consentimiento informado.
- Periodo de prueba eficaz para el dolor, previo al implante definitivo.

Contraindicaciones

Las contraindicaciones para el implante de un sistema de neuroestimulación medular se exponen en la *tabla 2*.

Indicaciones de implantación de sistema de neuroestimulación medular
Dolor neuropático localizado:
• Lumbociatalgia secundaria a Síndrome de Cirugía Fallida de espalda. • Neuropatía y/o radiculopatía: neuralgia postherpética, meralgia parestésica. • Síndrome de Dolor Regional Complejo tanto tipo I como II. • Dolor de miembro fantasma. • Dolor focal secundario a mielopatía. • Dolor talámico no generalizado.
Dolor de etiología isquémica en las extremidades: arteriopatía obliterante crónica, enfermedad de Buerger, enfermedad de Raynaud.
Dolor anginoso grados III (angina de mínimo esfuerzo) y IV (angina de reposo) de la clasificación de la New York Heart Association.
Dolor visceral: pancreatitis, adherencias abdominales.

Tabla 1.

Contraindicaciones para la implantación de neuroestimulador medular
Alteraciones de la coagulación o plaquetopenia.
Uso de anticoagulantes o antiagregantes. La aspirina a dosis de 100mg/día no contraindica la técnica.
Malformaciones y lesiones del raquis que impidan la implantación del electrodo en espacio epidural.
Infección local (en el sitio de punción) o sistémica.
Embarazo.
Proceso agudo no controlado.
Imposibilidad del paciente de mantener la posición de decúbito prono.
Evaluación psicológica que contraindique la técnica.
Negativa del paciente o rechazo psicológico a depender de una máquina.

Tabla 2.

Recuerdo anatómico

La estimulación medular eléctrica se consigue con la colocación en espacio epidural de electrodos especialmente diseñados para actuar a nivel de los cordones posteriores medulares o de ganglio de raíz dorsal (GRD) *(Figura 1).*

Los cordones posteriores están formados por colaterales de fibras mielínicas aferentes gruesas que son responsables de la transmisión propioceptiva, y que, una vez entran en la médula espinal, envían fibras colaterales que llegan al asta dorsal medular desde su aspecto medial hasta la lámina profunda de la sustancia gris.

El diámetro de los cordones posteriores disminuye a medida que ascienden cranealmente.

Además de las proyecciones de las aferentes primarias, los cordones posteriores poseen los axones de las células localizadas en el asta dorsal medular. Estos axones de las vías postsinápticas de los cordones posteriores y las células de origen están localizadas en las láminas III-V del asta dorsal medular *(Figura 2).*

La estimulación de cordones posteriores es utilizada generalmente para aquellos síndromes dolorosos crónicos de perfil neuropático que abarcan una zona amplia como es el caso de la lumbociatalgia asociada al Síndrome de Cirugía Fallida de espalda.

En cambio, la experiencia existente con la estimulación medular eléctrica a nivel de cordones posteriores, confirma su ineficacia para el tratamiento de determinados pacientes que presentan un dolor neuropático muy localizado, con alodinia severa y que afecta a zonas metaméricas determinadas, como ocurre en la neuralgia postherpética.

En los últimos años se ha hecho posible la estimulación de una estructura que, encontrándose dentro del espacio epidural, tiene unas características neuroanatómicas especiales y es capaz de modular áreas corporales muy específicas y difíciles de estimular desde los cordones dorsales de la médula o desde estructuras nerviosas extraespinales: se trata de los ganglios de las raíces dorsales (GRD).

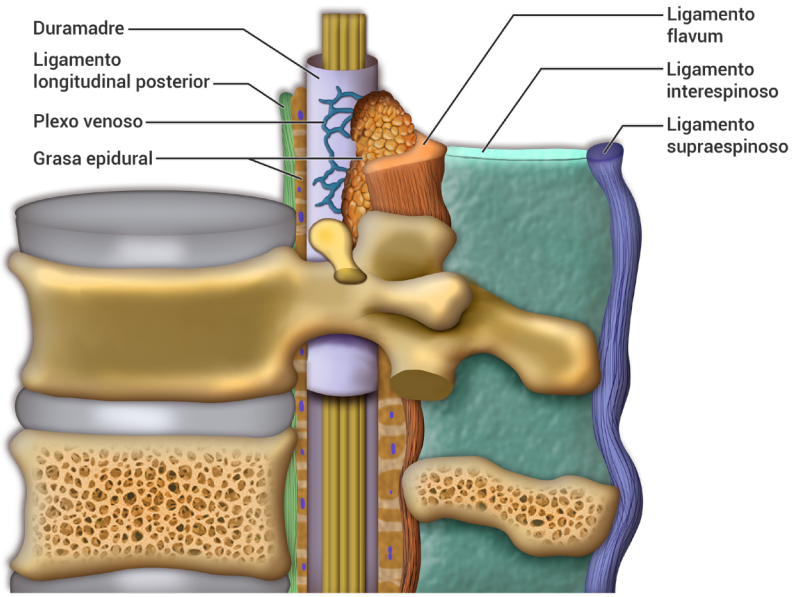

Figura 1. Anatomía espacio epidural.

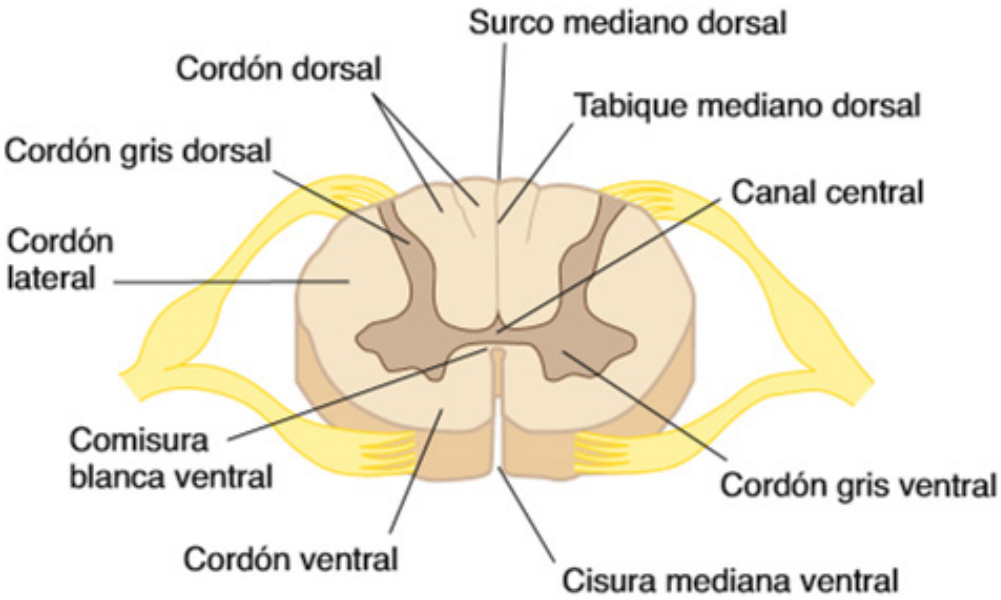

Figura 2. Anatomía de la médula espinal.

El GRD está situado en el espacio epidural lateral, dentro del foramen espinal, y encapsula los cuerpos neuronales (axones) de las neuronas sensoriales primarias *(Figura 3).*

Bases neurofisiológicas de la estimulación medular eléctrica

El empleo de técnicas analgésicas para el alivio del dolor crónico basadas en la estimulación eléctrica se sostiene sobre elementos empíricos hasta que en 1965 Melzack y Wall postularon la *Gate Control Theory*.

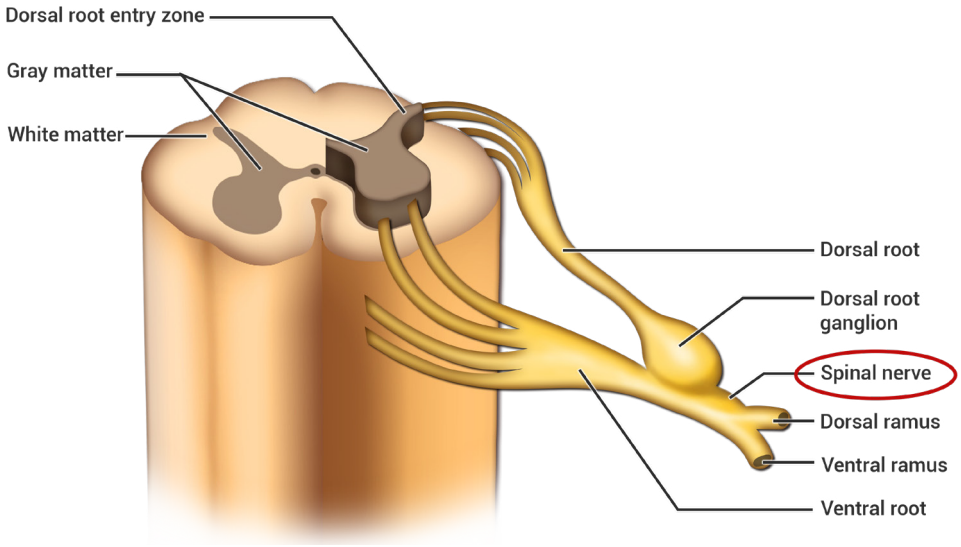

Figura 3. Imagen anatómica del ganglio de raíz dorsal.

La Teoría de la compuerta no sólo ofrece fundamento a la estimulación eléctrica para el tratamiento del dolor, sino que pone en evidencia la inoperancia del modelo lineal de dolor y proporciona sustrato neurofisiológico a los procesos psicológicos (conductuales, cognitivos y emocionales) que concurren en el paciente con dolor crónico, lo que lleva a un concepto biopsicosocial de dolor.

Melzack y Wall propusieron que la sustancia gelatinosa del asta posterior de la médula espinal, es el área donde sinaptan las fibras C amielínicas con las fibras A mielínicas mediante interneuronas inhibidoras, y constituye el primer centro modulador en la transmisión de estímulos inocuos y nocivos desde la periferia hasta las estructuras superiores del sistema nervioso central.

La activación de esta barrera por la activación de fibras C amielínicas, de pequeño diámetro, da lugar a la transmisión y experiencia de dolor. Por el contrario, la activación selectiva de fibras A-beta mielínicas de umbral más bajo y de mayor diámetro, por tanto, con una mayor velocidad de conducción del impulso nervioso, tiene como consecuencia una atenuación en la transmisión y percepción del dolor.

La estimulación eléctrica va a activar, mediante la creación de un campo eléctrico externo, aquellas fibras aferentes de diámetro grande que producen un cierre de la entrada a la transmisión del dolor.

Desde el punto de vista neuroquímico, la neuroestimulación de cordones posteriores medulares puede actuar restableciendo los niveles de GABA en el asta posterior medular, y posiblemente actúe en la liberación de adenosina, reduciendo el dolor neuropático *(Figura 4).*

Partiendo de la hipótesis de que los estímulos dolorosos pueden ser bloqueados por una estimulación eléctrica o táctil, mediada sobre las fibras nerviosas gruesas A, mielínicas de conducción rápida, Wall y Sweet, comunicaron en 1967 el alivio del dolor en ocho pacientes mediante la estimulación eléctrica del nervio periférico a través de electrodos situados en vecindad con la zona dolorosa.

En 1967, Shealy describe los primeros casos de electrodos implantados a lo largo de los cordones posteriores de la médula, basándose en que a dicho nivel se encuentra la mayor concentración de fibras de conducción rápida.

En la periferia no existe separación entre fibras motoras y sensitivas como en la médula espinal, de modo que la estimulación neural ortodrómica podría ocasionar efectos motores no deseados.

Al contrario, la estimulación antidrómica sobre cordones posteriores medulares produce un bloqueo nervioso sensitivo selectivo con menor incidencia de efectos motores.

La estimulación eléctrica medular permite cubrir un área más amplia debido a que, a ese nivel, convergen fibras aferentes primarias de un área anatómica mayor.

El estímulo selectivo de las fibras A-beta mediante estimulación eléctrica convencional se traduce clínicamente como una parestesia a nivel de la zona estimulada.

De este modo, el estímulo conducido a través de las fibras de alta velocidad alcanza la sustancia gelatinosa y es capaz de atenuar el estímulo doloroso transmitido por las fibras C amielínicas, a merced de a la inhibición postsináptica de éstas y a la inhibición presináptica de las neuronas de proyección.

La razón de estimular cordones posteriores medulares mediante electrodos situados en el espacio epidural se basa en la organización topográfica de éstos, que permite dirigir la estimulación hacia fibras nerviosas procedentes de diferentes dermatomas dolorosos a través de electrodos situados al nivel cefalocaudal adecuado.

El ganglio de raíz dorsal (GRD) está involucrado en la transducción del dolor al sistema nervioso central y sufre una serie cambios fisiopatológicos en condiciones de dolor crónico.

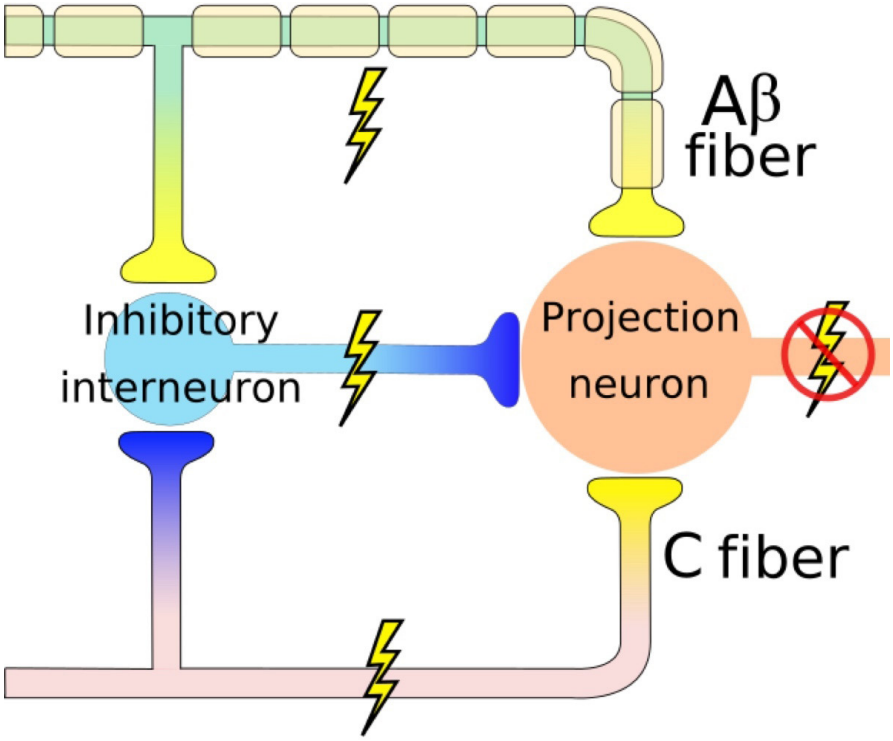

Figura 4. Teoría de la compuerta.

Estos cambios alteran las propiedades de la membrana de las neuronas sensoriales primarias, ocasionando cambios en las características neurofisiológicas de estas neuronas.

Como resultado de las alteraciones en las propiedades biofísicas de estas células, las terapias de neuromodulación pueden dirigirse también al GRD como objetivo para el tratamiento de síndromes dolorosos crónicos que abarcan áreas corporales muy específicas y delimitadas y que presenten componente de alodinia severa.

Realización de la técnica

El procedimiento consiste en la implantación en el espacio epidural, bajo control fluoroscopio, de electrodos conectados a una batería (generador de impulsos) que se coloca en un bolsillo subcutáneo, y que se controla desde el exterior con un programador desde el cual se pueden variar parámetros como amplitud, voltaje, frecuencia y polaridad de las parestesias que se producen.

Los electrodos pueden ser planos (técnica quirúrgica), o pueden ser cilíndricos (para colocación percutánea).

Clásicamente, la implantación del electrodo se ha realizado en el espacio epidural sobre cordones posteriores (zonas de dolor más amplias) utilizando electrodos octopolares en general.

En cambio, en los últimos años se ha hecho posible la estimulación del ganglio de raíz dorsal (zonas delimitadas y con alodinia severa) con un electrodo especialmente diseñado para ello (tetrapolar y más flexible).

Para implantar el electrodo y el generador de impulsos son necesarias, normalmente, dos intervenciones, aunque en casos especiales el procedimiento se puede realizar en una intervención:

La primera intervención quirúrgica que se realiza consiste en introducir el electrodo a nivel epidural que se conectará a un estimulador externo, aproximadamente durante quince días; en este periodo se evaluará la eficacia de la terapia.

Si durante el periodo de prueba se considera que la terapia es beneficiosa para el paciente, se realizará una segunda intervención quirúrgica para implantar el generador de impulsos (generador definitivo) debajo de la piel, lo que le permitirá realizar una vida normalizada dentro de sus limitaciones *(Figura 5)*.

La realización de este tipo de intervencionismo debe realizarse en quirófano, con monitorización básica y guiada por fluoroscopia. La técnica se realiza bajo anestesia local y sedación consciente, con el paciente en decúbito prono.

Figura 5. Generador definitivo.

La introducción de una aguja en el espacio epidural es un componente importante en el procedimiento que debe ser completada con el fin de colocar un electrodo filiforme mediante técnica percutánea.

La colocación de la aguja se ve a menudo como un procedimiento sencillo, sin embargo, es una técnica que se debe realizar con planificación. Antes de colocar la aguja, el paciente debe estar preparado y posicionado, y se debe evaluar la mejor trayectoria a seguir *(Figura 6).*

En el caso de la colocación de electrodos epidurales para estimulación de cordones posteriores se realiza un abordaje paramedial. El ángulo de colocación de la aguja debe estar entre 30º y 45 º siempre que sea posible.

En el caso de la colocación de electrodos de GRD el abordaje es diferente, se alcanza el espacio epidural con una proyección oblicua contralateral *(Figura 7 y 8).*

Una vez colocada la aguja se introduce el electrodo a través de ella con la finalidad de navegar por espacio epidural hasta alcanzar la ubicación deseada para la estimulación adecuada (ejemplo T9 para una estimulación de zona lumbar y piernas o L5 en el caso de electrodo de GRD para estimulación de pie).

Se realiza un mapeo de parestesias intraoperatorio, por lo que es necesaria la colaboración del paciente que indicará si percibe las parestesias (sensación agradable) en su zona dolorosa.

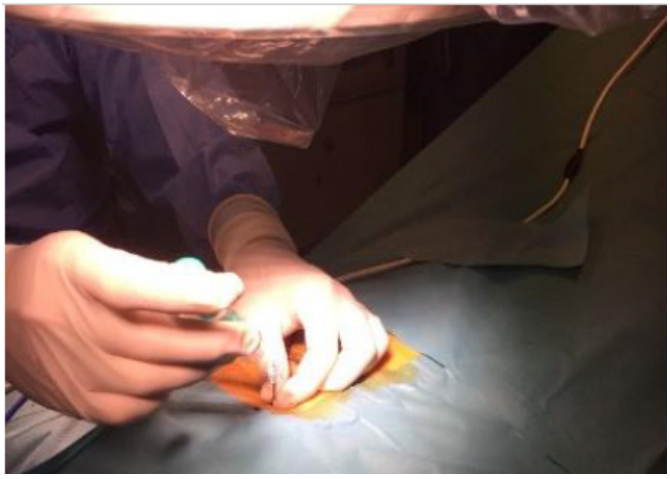

Figura 6. Abordaje epidural para colocación de electrodos.

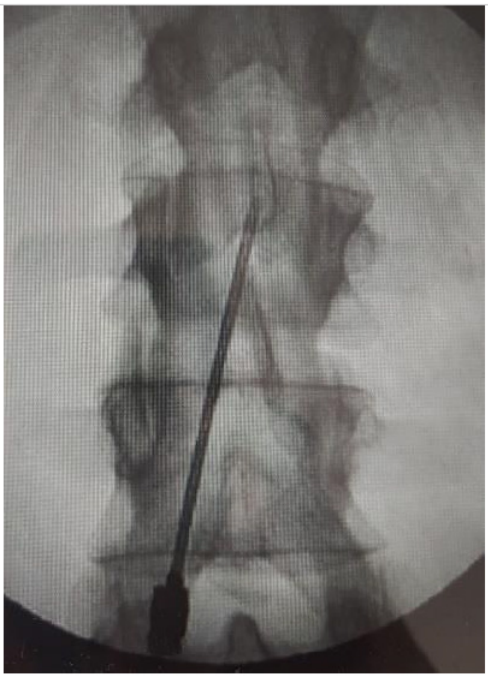

Figura 7. Colocación de la aguja para electrodo epidural de cordones posteriores.

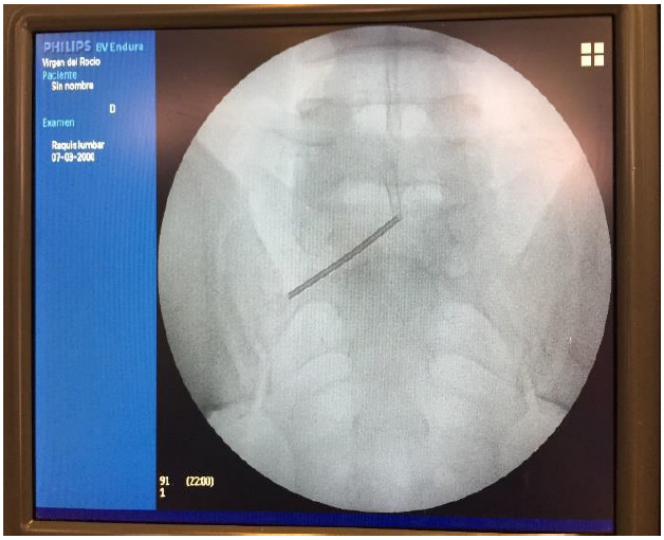

Figura 8. Colocación de la aguja para electrodo de GRD.

Cuando el electrodo ha sido colocado en su ubicación definitiva y esta se corresponde con la cobertura adecuada, se debe realizar y almacenar imagen fluoroscópica para futuras comparaciones si existiera la sospecha de la migración del electrodo.

Posteriormente, se procede al anclaje del electrodo a la fascia y a su tunelización subcutánea hasta el exterior *(Figura 9, 10, 11).*

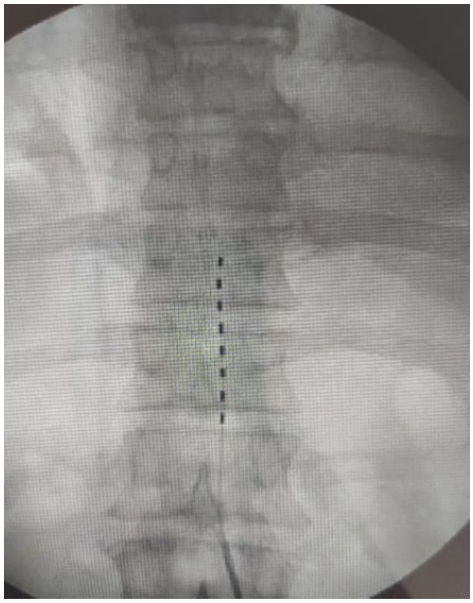

Figura 9. Electrodo epidural octopolar a nivel torácico.

Figura 10. Electrodo epidural octopolar cervical.

Figura 11. Electrodo de GRD a nivel de L5.

En la siguiente tabla se indican algunos ejemplos de zona orientativa de localización del extremo distal del electrodo octopolar, en función del área dolorosa *(Tabla 3)*.

En la siguiente tabla se indican algunos ejemplos de localización de electrodo de GRD en función de área dolorosa (delimitada) *(Tabla 4).*

La colocación del generador es el paso final del procedimiento de estimulación eléctrica medular tras un periodo de prueba de al menos dos semanas.

La localización del bolsillo (glúteos, flancos, pared abdominal anterior) es una decisión que se debe tomar con base a las características del paciente (obesidad, embarazos, entre otros) y también en función de las preferencias del mismo *(Figura 12).*

Resultados

La neuroestimulación medular constituye una forma invasiva a veces, pero no lesiva de neuromodulación y completamente reversible. Su utilidad en el tratamiento del dolor crónico severo refractario a otras terapias queda fuera de toda duda hoy día.

La estimulación de cordones posteriores ha demostrado su eficacia en pacientes con diversos síndromes relacionados con el dolor neuropático como el Síndrome de Dolor Regional Complejo y el Síndrome de Cirugía de Espalda Fallida.

Los resultados típicos de los estudios prospectivos han demostrado que la mayoría de los pacientes obtienen un alivio de al menos un 50% en su dolor, tras la implantación de un sistema de estimulación medular.

Localización del dolor	Nivel de introducción	Punta del electrodo
Zona lumbar y piernas	L2-L3	T8-T10
Pared torácica	T4-T6	T1-T2
Abdomen	L1-L2	T5-T6
Miembro superior	T1-T3	C5-C6
Hombro	T1-T3	C2-C4

Tabla 3.

Localización del dolor	Nivel de introducción	Electrodo GRD
Mano	T2	T1
Tórax (según dermatoma afectado)	• T6 • T5 • T4	• T7 • T6 • T5
Ingle	L2	L1
Rodilla	L4	L3
Pie	L5	L5

Tabla 4.

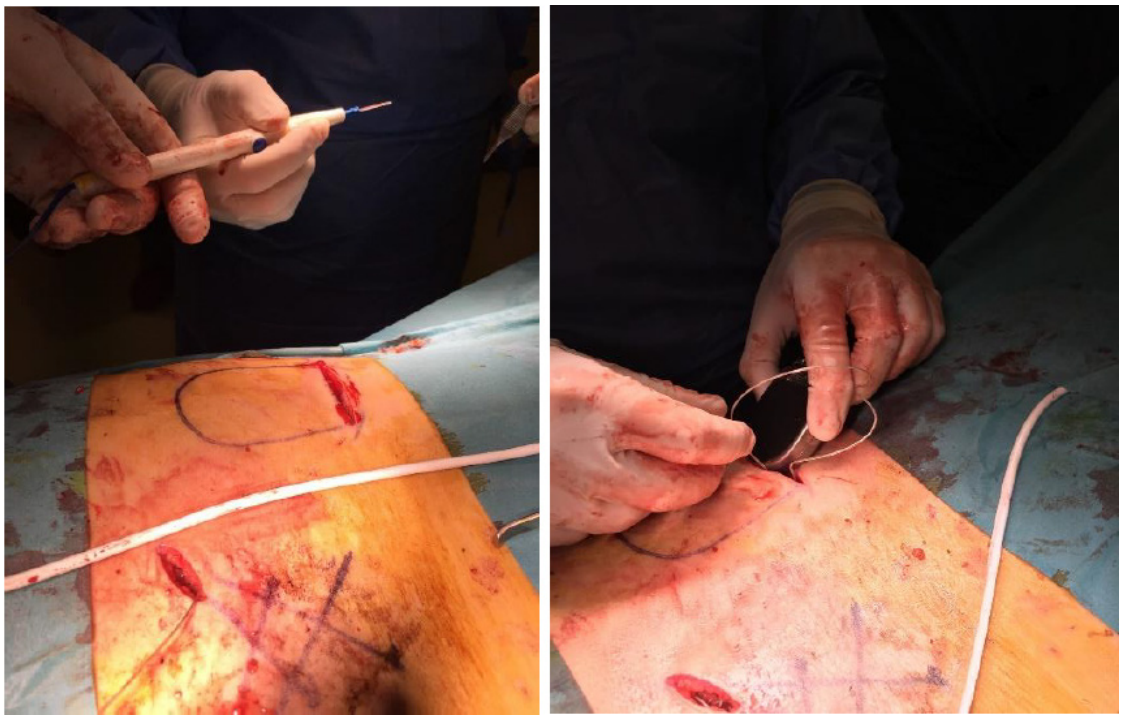

Figura 12. Bolsillo de generador definitivo.

La estimulación de ganglio de raíz dorsal ha demostrado su eficacia para zonas delimitadas y con alodinia en las que la estimulación clásica de cordones posteriores no resulta efectiva.

Complicaciones

Las complicaciones que pueden ocurrir son:

- Durante el periodo de prueba:
  - Cefalea pospunción.
  - Infección: en el punto de salida del electrodo en la piel, que puede obligar a retirar el electrodo.
  - Desplazamiento del electrodo con cambio en la zona de estimulación o pérdida de la misma, lo que obligaría a recolocarlo de nuevo en quirófano.
- Tras la implantación definitiva puede producirse:
  - Hemorragia o hematoma en la zona de colocación de la batería. Podría necesitar revisión quirúrgica.
  - Seroma en la zona de implantación de la batería. Puede necesitar drenaje.

- Apertura de la herida quirúrgica. Puede precisar nueva sutura.
- Infección, tanto de la zona de la batería como de la zona de los electrodos. Puede obligar a extraer todo el sistema.
- Desplazamiento o rotura de los electrodos, lo que obligaría a extraerlos o reemplazarlos.

Bibliografía

1. López López J. A. Estimulación eléctrica medular. Rev. Soc. Esp. Dolor [Internet]. 2011 Jun [citado 2020 Mayo 25]; 18(3): 193-197.
2. M. Mendell. Constructing and deconstructing the gate theory of pain. Pain, 155 (2014), pp. 210-216. http://dx.doi.org/10.1016/j.pain.2013.12.010
3. B. Linderoth, B.A. Meyerson.Spinal cord stimulation: Exploration of the physiological basis of a widely used therapy.Anesthesiology, 113 (2010), pp. 1265-1267. http://dx.doi.org/10.1097/ALN.0b013e3181fcf590
4. J.P. Miller, S. Eldabe, E. Buchser, L.M. Johanek, Y. Guan, B. Linderoth. Parameters of spinal cord stimulation and their role in electrical charge delivery: A review. Neuromodulation, 19 (2016), pp. 373-384 http://dx.doi.org/10.1111/ner.12438
5. Tapia Pérez JH.Estimulación de la médula espinal: más allá del manejo del dolor. Neurología.2019. https://doi.org/10.1016/j.nrl.2019.05.009
6. Enrique Freire Vila, Iglesia López Aurora de la, Camba Rodríguez Alberto. Estimulación Medular (EEM) en el tratamiento de la enfermedad vascular periférica: Parte I. Rev. Soc. Esp. Dolor 2008; 15(5): 324-332.
7. Nagy A. Clinical Applications of Neurostimulation: Forty Years Later Pain Practice, Volume 10, Issue 2, 2010 103–112.
8. Timothy R. Deer, MD. Atlas of Implantable Therapies for Pain Management. Springer New York Dordrecht Heidelberg London. 2010.
9. Guía española de neuroestimulación en el dolor crónico. ESRA. Spanish Group of Neuromodulation. Febrero 2019.